

Título: Estabilidad de los Microimplantes como Anclaje Absoluto en Ortodoncia. Presentación de un Caso.



"EstomatoVisión Internacional 2021"

X Simposio Visión Salud Bucal y IX Taller sobre el Cáncer Bucal

- MSc. Dr. Oscar Ameneiros Narciandi, Dra. Aracelys Soto Rico y Dra. Laura Pereda Vázquez
- Institución: Clínica Estomatológica Docente "Siboney"
- oscaran841021@gmail.com

Introducción: La utilización del anclaje absoluto o esquelético mediante el empleo de microimplantes es sin duda alguna, uno de los adelantos más notables de la ortodoncia actual, el factor fundamental en el éxito del tratamiento es su estabilidad.

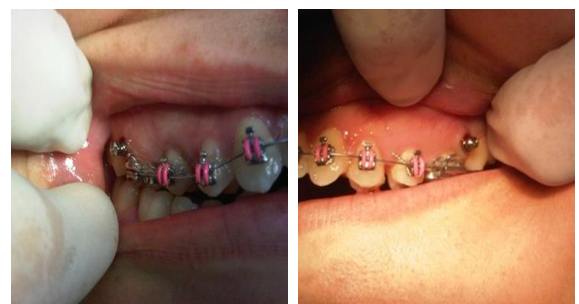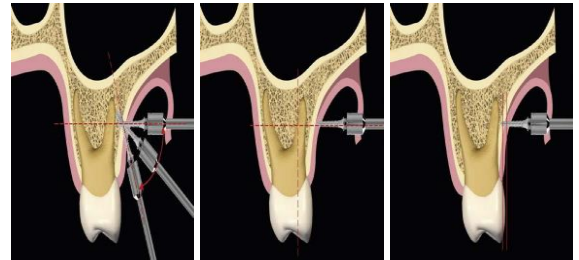
Objetivo: Evaluar la estabilidad de microimplantes en un caso de anclaje absoluto.

Presentación del Caso: Paciente MMP femenina de 20 años, Síndrome de Clase II División 1, Braquifacial, con el tercio inferior disminuido, discrepancia hueso diente negativa, resalte de 5 mm y mesogresión de 16 y 26. Se realizó la distalización con Péndulo de Hilgers de 16 y 26, se procedió al Montaje de Técnica Fija Synergy® y retirada del Péndulo; se procede a la colocación de Microimplantes Leader® autoperforantes en el maxilar entre 16/17 y 26/27 para ser empleados en una primera etapa de manera indirecta como anclaje de 16 y 26 y luego de manera directa durante la mecánica de cierre de espacios sin haberse visto afectada su estabilidad a lo largo del tratamiento.

Discusión: El logro de la estabilidad de los microimplantes es una preocupación que sin duda hay que tener, esta debe ser evaluada de dos maneras: a corto y largo plazo.

➤ La primera va a depender de varios factores como la técnica de colocación, el tipo de microimplante seleccionado y la elección del lugar para su colocación según el hueso implicado, maxilar o mandíbula y de la acción que se quiera realizar: distalización, intrusión, extrusión, entre otras. Una vez colocado los microimplantes estos pueden ser utilizados de manera inmediata.

➤ Por último, tenemos la estabilidad a largo plazo que va depender del paciente, relacionado con el cuidado del tornillo y el biotipo facial del paciente con las consecuentes implicaciones óseas.



Conclusión: La estabilidad de los microimplantes permitió la realización de una mecánica de tratamiento ortodóncico con anclaje absoluto.