

VIRUS DEL PAPILOMA HUMANO Y SUS MANIFESTACIONES EN LA CAVIDAD ORAL

C.D. Chavira-Torres M.Y¹, M.C.O. Hernández-Flores P.A.^{1,2}, M.C.O Zatarain-Hernández G.³ M.C.O.

Aguado- Arzola. M. M. 4, Pietschmann- Santamaría M. 5, Reyes-Alvarado L.A. 6

Universidad Autónoma de Coahuila

Maestría en Ciencias Odontológicas con Acentuación en Periodoncia

México

mariana.chavira@outlook.es

Introducción:

El VPH es un virus que forma parte de la familia Papillomaviridae, (genero alpha). [1] Sus manifestaciones pueden ser múltiples, desde infecciones asintomáticas, verrugosas benignas o potencialmente malignas, neoplasias intraepiteliales y carcinomas.[2] Siendo una enfermedad altamente contagiosa que afecta a humanos, la transmisión es por contacto con la piel de la zona genital, mucosas y fluidos biológicos.[3] La infrecuente la recurrencia en cavidad oral y más común en pacientes con VIH, extirpación incompleta o de infección del epitelio circundante a la lesión o en múltiples lesiones.[4]

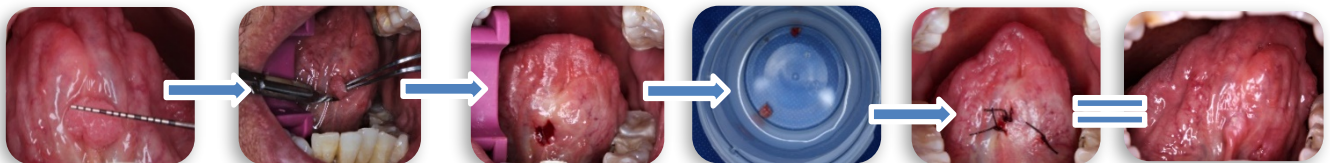Objetivo: Es importante reconocer las lesiones provocadas por ETS en específico la del VPH, ya que su aspecto es sumamente característico, al saber identificarlo, podemos conocer el factor desencadenante, de esa manera ayudar al paciente para evitar su recurrencia o modificar las practicas sexuales.

Caso clínico:

Acudió a consulta paciente masculino de 61 años (ASA I) a la clínica de la Maestría en periodoncia, UAdeC, presentaba verrugas en la cara inferior de la lengua. A la exploración clínica se observaban tumores de aspecto verrugoso, base pediculada, >5 mm de diámetro, firme, color rosado, indoloro y había practicado sexo oral.

Materiales y métodos:

Se realizó biopsia excisional, previamente anestesiado, se tomó el vértice lingual y se realizó la incisión con hoja de bisturí 15c, eliminando las lesiones involucradas, suturando con seda 4-0 puntos simples, se envió al departamento de patología, se dieron indicaciones postquirúrgicas y farmacoterapia, se citó a los 7 días para retiro de puntos y conocer el diagnóstico histopatológico.




Resultados:

A los 7 días acudió a consulta para retiro de puntos de sutura, mostrando los resultados de laboratorio.

Diagnóstico: Papiloma Escamoso; proliferación benigna del epitelio escamoso estratificado, masa exofítica papilar/verrugosa, localizada en cara ventral de la lengua.

Cortes histológicos: Revestimiento de epitelio plano estratificado con hiperplasia basal, con coilocitos en la zona superficial. [5]



Conclusiones:

El VPH es la ETS más frecuente en el mundo, se busca prevenir dicha enfermedad mediante preservativos, teniendo una pareja sexual estable y abstenerse del sexo oral. Así como pruebas para saber si contamos con VPH y prevenirlas con vacunas profilácticas.